stryker

TRETA Vol.7

Trevo ProVue Retriever Technical Assistant

連続50例のTrevo® Retriever使用経験から得た効果的なテクニックとチップス

公立豊岡病院 脳神経外科
今堀 太一郎 先生

はじめに

当施設は、兵庫県北部但馬地域の基幹病院であるが、北近畿唯一の救命救急センターとしての役割を担っている。当施設に常駐するドクターヘリは、兵庫県但馬地域のみならず、丹波地域、京都府北部、鳥取県中・東部までの半径80km 圏内で運航し、年間約 1,500 件以上と全国 1 位の出動回数である。このドクターヘリにより、広大ではあるが山間部の多い地域をカバーし、3次医療圏の対象人口は約 70 万人、ドクターカーや救急車での搬送も含めて救急搬送症例は年間約 18,000 人である。

2015 年 4 月より当施設へ常勤の脳血管内治療専門医が赴任し、急性期脳梗塞に対する機械的血栓回収術を導入した。急性期脳卒中診療の初期対応は救急科が主導となり、脳卒中が疑われる事案には、プレホスピタルの段階から救急科より、脳神経外科、神経内科、放射線技師、看護師などへ連絡を行い、搬入後の初療をスムーズに行えるように迅速な急性期脳梗塞治療を目指した脳卒中プロトコールを導入し、徐々に治療症例は増加した。2015 年 4 月の導入から 2017 年 3 月の 2 年間に急性脳主幹動脈閉塞 113 例に対して血管内治療を施行した。

Trevo® XP
PROVUE RETRIEVER

Copyright © 2017 Stryker

公立豊岡病院 脳神経外科
今堀 太一郎 先生

デバイス選択

再開通デバイスは、シンプルなマイクロカテーテルベースのステント型血栓回収デバイスである Trevo ProVue Retriever を第一選択とした。当施設での前方循環急性主幹動脈閉塞に対する標準的治療手技を以下に示す。局所麻酔下に、9Fr ロングシースを大腿動脈に留置し、9Fr バルーンガイディングカテーテルを内頚動脈に誘導する。マイクロカテーテルは Trevo Pro18 Microcatheter を使用し、マイクロガイドワイヤーは先端を Small J 型にシェイプした Transend® EX Guidewire SoftTip を用いて閉塞部遠位へ誘導する。再開通デバイスは前述の如く Trevo ProVue Retriever を第一選択とし、通常 2 パス程度で再開通を得られなければ、バルーンによる拡張術や吸引型血栓回収デバイスによる手技を追加している。

当施設の治療成績

当施設での機械的血栓回収術導入後、前方循環急性脳主幹動脈閉塞連続 50 例における治療成績を示す（引用文献 1)。50 例は、中央値年齢 80 歳、来院時 NIHSS 20 点、来院時 ASPECTS 8 点であり、閉塞部位の内訳は、頭蓋内内頚動脈閉塞 13 例（26%)、中大脳動脈 M1 部閉塞 21 例（42%)、中大脳動脈 M2 部 閉塞 16 例（32%）であった。48 例（96%）で Trevo ProVue Retriever を使用 し、中央値パス数は 2 回、Thrombolysis In Cerebral Infarction(TICI)2b 以上の 良好な再開通を得たものは 41 例 (82%) であった。大腿動脈穿刺から再開通までの手技時間の中央値は 41 分であった。 症候性頭蓋内出血は 3 例 (6%) であり、3 ヶ月後の予後良好 (mRS 0-2) は 25 例 (50%) であった。

考察

1)「Push and Fluff テクニック」による展開方法

Trevo Retriever の特徴として良好な視認性が挙げられるが、その視認性を最大限に活用した「Push and Fluff テクニック」による展開方法の有用性が報告されており（引用文献 2)、当施設でもこの「Push and Fluff テクニック」による展開を心がけている。ステント部を先端から 1/4 ほどアンシースして展開した後に、デリバリーワイヤーを押して残りのステント部を展開する方法であり、十分に血栓をストラットに食い込ませることが目的である。Trevo Retriever のステントストラットの良好な視認性を利用し、ストラットの開き具合を視認しながら展開することが可能である。このテクニックを用いた展開方法により、ストラットがステントの自己拡張力よりも強く血栓に食い込み、また自己拡張力で食い込むのを待つ時間の短縮に繋がると考えられ、当施設では少なくとも 1 パス目では、展開後のステントの自己拡張のための待機時間を取らずにステントを回収している。ストラットが視認可能であるということから得られる別の利点としては、ストラットの開き方から閉塞部の血栓の硬さを含めた性状の予測が得られることや、閉塞の病態が塞栓性血栓ではなく動脈硬化性の狭窄病変による閉塞であることなども推測できる可能性があり、1 パスで再開通を得られなかった場合の次の選択肢への一助にもなり得ると考える。

2)「Half-Trevo technique」による展開方法

Trevo ProVue はステントを全て展開せずとも、展開した部分だけステントが拡張する構造となっている。その部分的な展開を利用した「Half-Trevo technique」が、ある一定の状況では有効な可能性がある（引用文献 1)。高度に蛇行した血管において、M1 遠位部以降などの血管でステントを全展開すると、ステント展開時や回収する間に、血管走行が大きく偏位し、その結果として、術後に穿通枝の引き抜けなどによるクモ膜下出血を来すことを経験する。そのような病変の場合に、血栓を把持するための必要最小限のみ部分的にステントを展開する方法が、「Half-Trevo technique」である。この方法により、Trevo ProVue の血栓把持力は保ちながら、血管へのストレスを軽減できる可能性がある。

3) Trevo XP ProVue Retriever シリーズ

2016 年 3 月より Trevo Retriever の XP シリーズが本邦でも使用可能となった。XP シリーズは、Trevo ProVue Retriever と同様に視認性に優れたステントストラットを持つステントリトリーバーであるが、ワンサイズの Trevo ProVue Retriever と違い 3mm、4mm、6mm のサイズ展開がある。特に Trevo XP ProVue Retriever 3mm は、主に末梢血管での使用を考慮したロープロファイルの Trevo Pro 14 Microcatheter に適合し、ラディアルフォースも低めに設計されているため末梢血管においても適切な拡張力で血栓回収可能な柔軟なリトリーバーとされている（引用文献 3)。当施設でも XP シリーズを導入後まだ使用症例は少ないながら、以前はステントリトリーバーによる血栓回収術が困難と考えられていたような末梢血管閉塞に対して Trevo XP ProVue Retriever 3mm を使用することで良好に血栓回収を行えた症例を経験している。Trevo XP ProVue Retriever 3mm の登場により、今後の末梢血管における血栓回収術の適応拡大が期待される。

Copyright © 2017 Stryker

公立豊岡病院 脳神経外科
今堀 太一郎 先生

症 例1

～Push & Fluff テクニック①（M1d 病変）～

85 歳女性。心房細動、脳梗塞の既往があり、新規経口抗凝固薬を内服中であった。意識障害、左上下肢麻痺であるところを発見され、最終健在確認より 4 時間 30 分後に当施設へ搬送された。頭部 CT で Hyperdense MCAsign を認め、頭部 MRI/A では右被殻と尾状核を中心とした急性期梗塞巣および右中大脳動脈 M1 部閉塞を認めた。時間経過よりアルテプラーゼ静注療法は施行せず脳血管内治療を行う方針とした。右大腿動脈アプローチにより 9Fr Optimo（Tokai Medical Products, Aichi, Japan）を右内頚動脈へ誘導し、Trevo Pro 18 Microcatheter と Chikai 14（ASAHI INTECC, Aichi, Japan）を同軸に閉塞部の遠位へ誘導し (Fig.1-1)、サンドイッチ撮影により閉塞部を推定し（**Fig.1-1**）、中大脳動脈 M2 起始部やや遠位から M1 近位部にかけて「Push and Fluff テクニック」（**Movie 1**）により Trevo ProVue Retriever を展開した（**Fig.1-2**）。透視によりストラットが良好に拡張していること、ステント展開後の造影により血流回復所見が得られたことを確認し、Trevo ProVue Retriever を回収した（**Fig.1-4**）。ストラットに付着して血栓が回収され、1 パスにより TICI 3 の再開通が得られた (Fig.1-5)。穿刺から再開通は 19 分であった。術翌日の頭部 MRI では術前と比較して梗塞巣の拡大はなく、意識障害や麻痺は軽快し、術 11 日後に mRS 2 でリハビリテーション病院へ転院した。

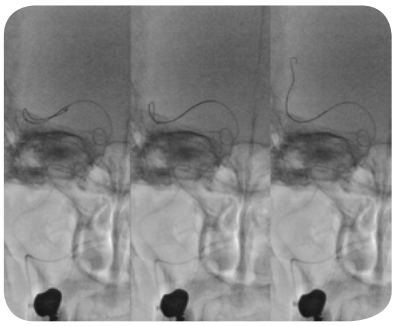

Fig.1-1

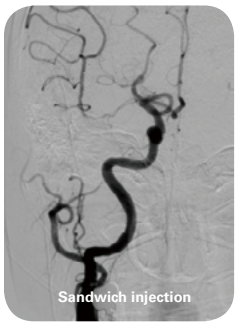

Fig.1-2

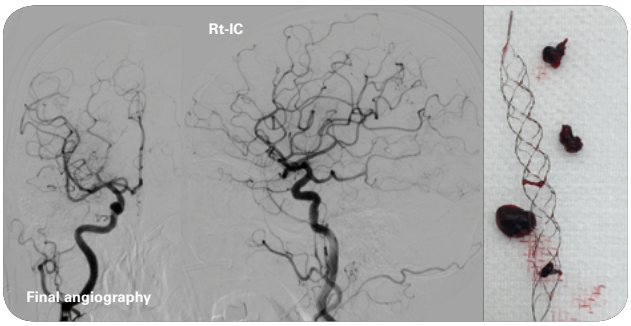

Fig.1-5

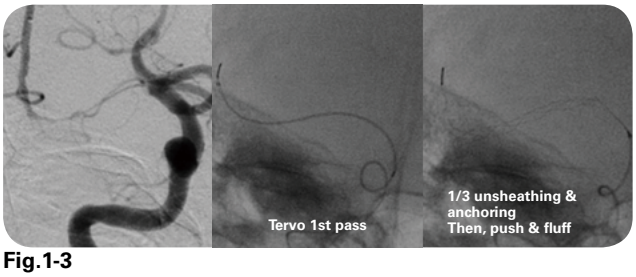

Fig.1-3

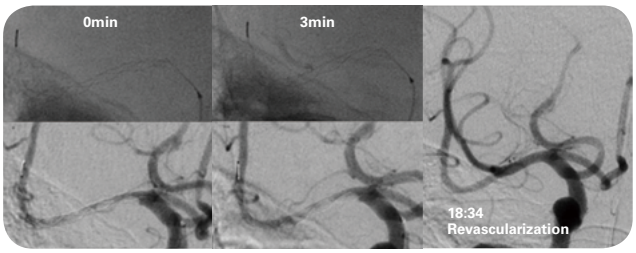

Fig.1-4

Movie 1（動画）

Copyright © 2017 Stryker

公立豊岡病院 脳神経外科
今堀 太一郎 先生

症 例2

～Push & Fluff テクニック②（M1 病変）～

59 歳女性。子宮体癌多発転移を認め、癌性心嚢水に対して当施設入院の上、心嚢ドレナージ中であった。意識障害および左上下肢麻痺を出現し、頭部 CT では右後頭葉に低吸収域を認め、頭部 MRI/A では右後頭葉にやや時間経過が疑われる梗塞巣と右被殻を中心とした淡い急性期梗塞巣、および右内頚動脈閉塞を認めた。数日前より左視野障害が疑われる症状も認めており、右後頭葉梗塞はその時点での病変と考えられた。心嚢ドレナージ中であることなどからアルテプラーゼ静注療法は施行せず脳血管内治療を行う方針とした。右大腿動脈アプローチにより 9Fr Optimo を右内頚動脈へ誘導した。まず Optimo のバルーンを inflate して Optimo からの吸引を試みたが血栓は回収されず（**Fig.2-1**）、バルーンを inflate したまま Trevo Pro 18 Microcatheter と Transend EX Gudewire SoftTip を同軸に閉塞部の遠位へ誘導し、マイクロカテーテル造影により血栓の遠位部に到達していることを確認した（**Fig.2-2**）。術前画像より内頚動脈終末部での閉塞と推定されたため、M1 中央部やや遠位から内頚動脈にかけて「Push and Fluff テクニック」により Trevo ProVue Retriever を展開した。ストラットに付着して血栓が回収され、1 パスにより TICI 3 の再開通が得られた（**Fig.2-3**）。穿刺から再開通は 16 分であった。術翌日の頭部 MRI では術前と比較して梗塞巣の拡大はなく、意識障害や麻痺は軽快し、心嚢水も改善したため、術 18 日後に mRS 1 で自宅退院した。

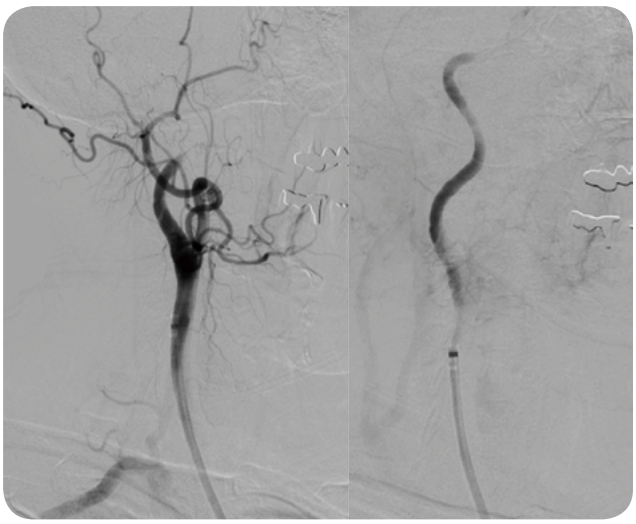

Fig.2-1

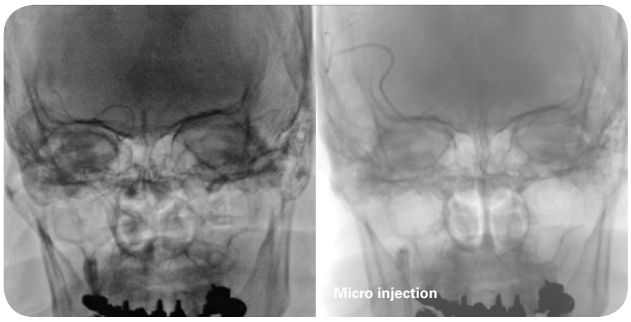

Fig.2-2

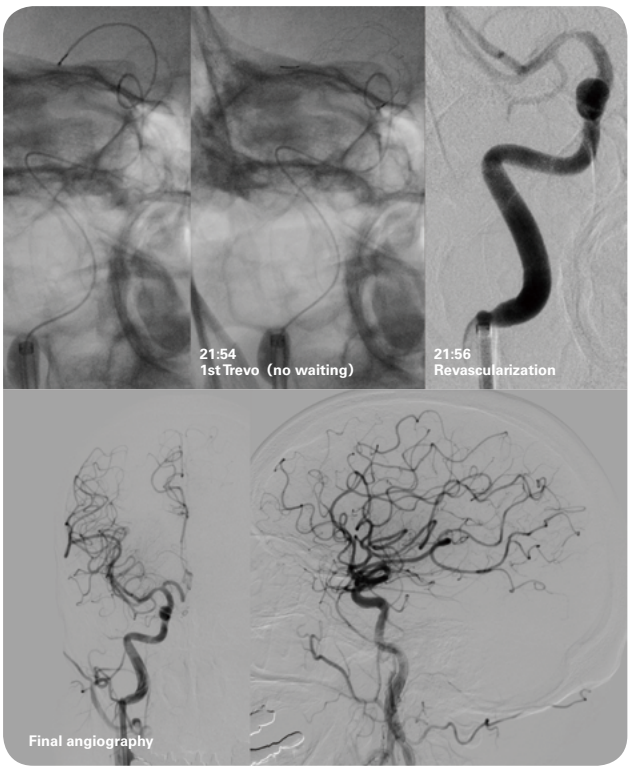

Fig.2-3

Copyright © 2017 Stryker

公立豊岡病院 脳神経外科
今堀 太一郎 先生

症 例3

～ Half Trevo テクニックの症例～

85 歳女性。心房細動、脳梗塞の既往あり、ワーファリン内服中であった。意識障害、左上下肢麻痺を認め、最終健在時間より 2 時間後に当施設へ搬送された。頭部 MRI/A で右中大脳動脈領域の急性期梗塞巣と右内頚動脈閉塞を認めた。梗塞が比較的広範囲であり、アルテプラーゼ静注療法は行わずに脳血管内治療を行う方針とした。右大腿動脈アプローチにより 9Fr Optimo を右内頚動脈へ誘導した。まず Optimo からの吸引を試みたが血栓は回収されず、Trevo Pro 18 Microcatheter と Transend EX Guidewire SoftTip を同軸に M1 部へ誘導し、マイクロカテーテル造影を行うと内頚動脈終末部と M1 遠位部での Tandem な閉塞であることが判明した。「Push and Fluff テクニック」により Trevo ProVue Retriever を展開して（**Fig.3-1**）、1 パスで内頚動脈終末部の再開通を得た。次に、もう一度 Trevo Pro 18 Microcatheter と Transend EX Guidewire SoftTip を同軸に M2 部へ誘導し、マイクロカテーテル造影で閉塞部遠位に到達していることを確認した。中大脳動脈の屈曲蛇行が強く、M2 部からステントを全展開すると血管へのストレスが強くかかることが予想されたため、「Half Trevo テクニック」により Trevo ProVue Retriever を閉塞部のやや近位まで展開した。展開されたステント長はステント全長の半分超の長さであったが、1 パスで血栓が回収され、TICI 2b の再開通が得られた（**Fig.3-2**）。穿刺から再開通は 16 分であった（**Movie 2**）。術後の頭部 CT で出血性変化を認めず、術翌日の頭部 MRI では術前と比較して梗塞巣の拡大は認めなかった。意識障害は改善したが不全麻痺が残存し、術 16 日後に mRS 4 でリハビリテーション病院へ転院した。

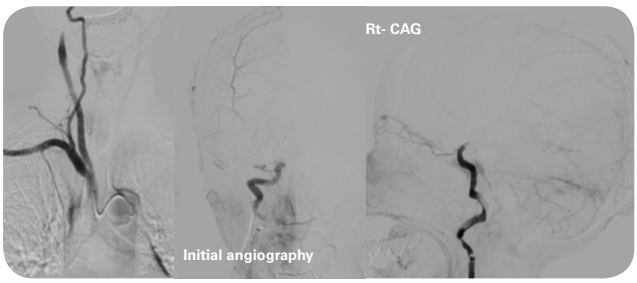

Fig.3-1

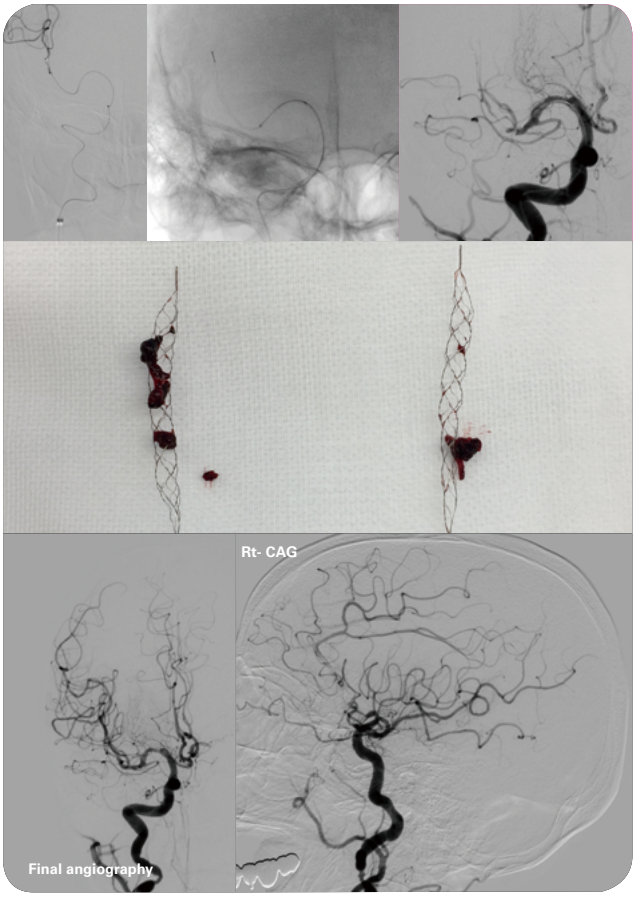

Fig.3-2

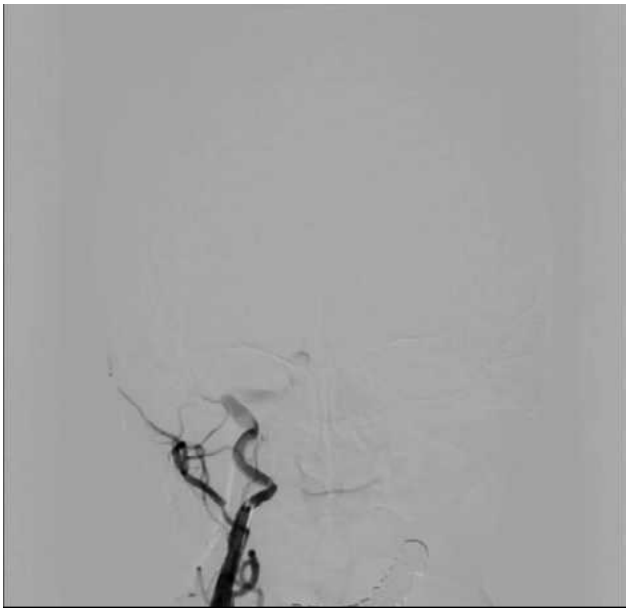

Movie 2（動画）

Copyright © 2017 Stryker

公立豊岡病院 脳神経外科
今堀 太一郎 先生

症 例4

～ Baby Trevo の症例～

81 歳男性。心房細動の既往あり、ワーファリン内服中であった。失語が出現し、発症から 1 時間後に当施設へ搬送された。頭部 MRI/A で左頭頂葉に比較的小さな急性期梗塞巣と左中大脳動脈末梢の描出不良を認めた。アルテプラーゼ静注療法を開始しながら、脳血管撮影および治療を行った。右大腿動脈アプローチにより 9Fr Optimo を左内頚動脈へ誘導した。脳血管撮影では、左中大脳動脈 M2-M3 部での閉塞であった（**Fig.4-1**）。Trevo Pro 14 Microcatheter と Transend EX Guidewire SoftTip を同軸に閉塞部を超えて M3 へ誘導し、マイクロカテーテル造影を行った。「Half Trevo テクニック」により Trevo XP ProVue Retrirever 3mm を展開し（**Fig.4-2**）、1 パスで血栓が回収され、TICI 2b の再開通が得られた（**Fig.4-3**）。穿刺から再開通は 16 分であった。術後の頭部 CT で出血性変化を認めず、術翌日の頭部 MRI では術前と比較して梗塞巣の拡大は認めなかった。失語は徐々に改善し、術 20 日後に mRS 2 でリハビリテーション病院へ転院した。

引用文献

1. Imahori T, Tanaka K, Koyama J, et al. Mechanical Thrombectomy Using the Trevo ProVue in 50 Consecutive Patients with Anterior Circulation Stroke: A Single-Center Experience after Approval of the Stent Retriever in Japan. Neurol Med Chir (Tokyo). 2016; [Epub ahead of print]
2. Haussen DC, Rebello LC, Nogueira, et al. Optimizating Clot Retrieval in Acute Stroke: The Push and Fluff Technique for Closed-Cell Stentrievers. Stroke. 2015;46（10）:2838-42.
3. Haussen DC, Lima A, Nogueira RG. The Trevo XP 3 × 20 mm retriever（'Baby Trevo'）for the treatment of distal intracranial occlusions. Neurointerv Surg. 2016;8（3）:295-9.

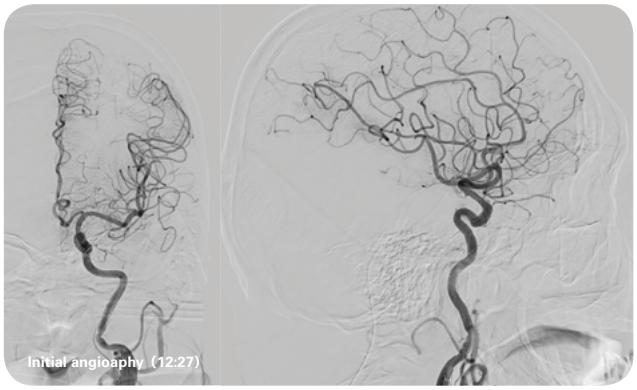

Fig.4-1

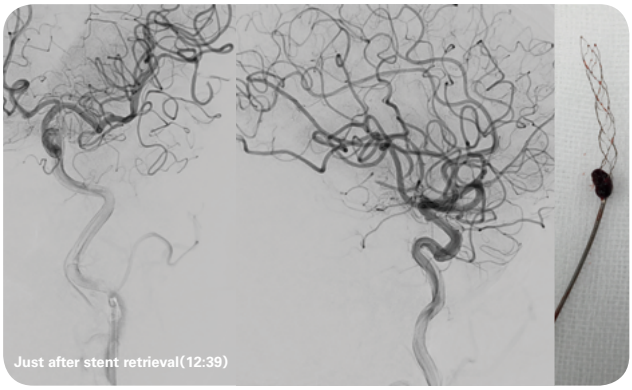

Fig.4-3

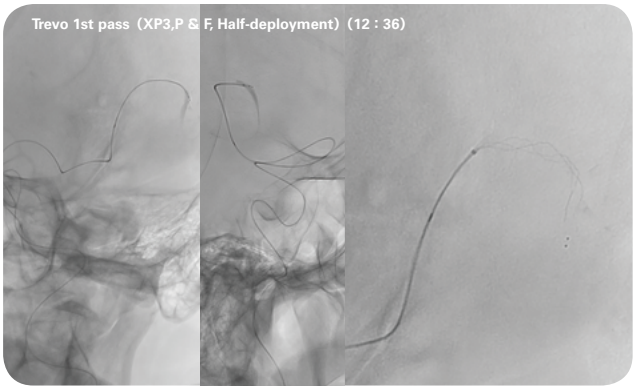

Fig.4-2

All Photographs taken by Toyooka Pubilc Hospital.
Results from case studies are not predictive of results in other cases. Results in other cases may vary.

販売名：トレボ プロ クロットリトリーバー
医療機器承認番号：22600BZX00166000

販売名：トランセンド マイクロガイドワイヤー
医療機器承認番号：22500BZX00166000

販売名：トレボ プロ マイクロカテーテル
医療機器承認番号：22600BZX00120000

この印刷物はストライカーの製品を掲載しています。全てのストライカー製品は、ご使用の前にその添付文書・製品ラベルをご参照ください。この印刷物に掲載の仕様・形状は改良等の理由により、予告なしに変更されることがあります。ストライカー製品についてご不明な点がありましたら、弊社までお問合せください。

Stryker Corporation or its divisions or other corporate affiliated entities own, use or have applied for the following trademarks or service marks: Transend and Trevo. All other trademarks are trademarks of their respective owners or holders.

Literature Number: 1612/00000/W
KM/CO W 1703

日本ストライカー株式会社
112-0004 東京都文京区後楽2-6-1　tel: 03-6894-0000
www.stryker.co.jp

製造販売元
日本ストライカー株式会社
550-0002 大阪府大阪市西区江戸堀2-1-1

Copyright © 2017 Stryker