stryker

CATCH Vol.2

AXS Catalyst aspiration technique – clinical hints

血栓回収療法における AXS CATシリーズの有用性

岩手県立中央病院 脳神経外科
木村 尚人 先生

AXS Catalyst® 6
Distal Access Catheter

AXS Catalyst® 7
Distal Access Catheter

はじめに

血栓回収療法は世界で初めてその有効性を認めたRCTであるMR.CLEANを皮切りに、ステントリトリーバーを使用した多数のRCTでの有用性を認めてから必須の治療となった[1-2]。またその後ペナンブラ領域を計測し、救済可能な領域を認めた場合発症してから16時間以内、24時間以内であってもステントリトリーバーはその有効性が示され、現在潜在的な患者数は20人/10万人とも言われている[3-4]。

ステントリトリーバーのTrevo XPは前出のRCTにも用いられたデバイスであり、2019年より吸引カテーテルAXS Catalystシリーズが使用可能となっている。本稿ではステントリトリーバーと吸引カテーテル併用療法と、吸引カテーテルAXS Catalyst 6(CAT 6)とAXS Catalyst 7(CAT 7)の有用性を報告する。

血栓回収療法の有効性はステントリトリーバーを用いればrt-PAを含めた内科的治療と比べ有効性が示されているが、ステントリトリーバーのみでの血栓回収療法ではステントで血栓を引いてくる際にステントから遊離した血栓が別の血管に血栓が再迷入するEntry to New Territory(ENT)が起こりえる。このENTを防ぐために用いられるバルーンガイディングカテーテルは必須であると考えられる[5-6]。

ADAPTテクニックの登場により、吸引カテーテルによる血栓回収療法もステントリトリーバーに劣らない成績が複数のRCTで証明された[7-8]。また徐々に大口径の吸引カテーテルが登場し、現在は『吸引カテーテル大口径時代』となっている。

ステントリトリーバーと吸引カテーテルの併用療法いわゆるcombined techniqueのエビデンスレベルは低いものの、それぞれの報告では高い再開通率と短い手技時間で日本に置いては主要な手技の一つとなりつつある[9-12]。併用療法にバルーンガイディングカテーテルを用いるか否かは定まった見解はないが、用いられている報告が多い[10-12]。

Copyright © 2020 Stryker

血栓回収療法におけるAXS CATシリーズの有用性

岩手県立中央病院 脳神経外科
木村 尚人 先生

自施設のストラテジー

当院では前方循環はその再開通率の高さからバルーンガイディングカテーテルを用いた併用療法を第一選択としている。後方循環では椎骨動脈の一方を遮断しても血流コントロールができない可能性があることと(完全閉塞が得られない)、広径のガイディングカテーテルで血管を損傷させないよう、通常のガイディングカテーテルを用いて吸引カテーテルのADAPTを第一選択としている。

	第一選択　血栓回収デバイス	第一選択　ガイディング
前方循環	併用療法(ステントリトリーバー／吸引カテーテル)	バルーンガイディングカテーテル
後方循環	ADAPT(吸引カテーテル)	ガイディングカテーテル

併用療法はどうしても煩雑となってしまうため、時短のために工夫が必要である。当院では吸引カテーテルを血栓より近位に待機した状態でステントリトリーバー用のマイクロカテーテルを進め、血栓より遠位にあるかをマイクロカテーテルからの造影で確認。血栓位置を厳密には同定せずマイクロカテーテルが血栓より遠位であればそこでステントリトリーバーを展開、展開したステントリトリーバーをアンカーにして吸引カテーテルを吸引ポンプで吸引下に閉塞部位まで上げ、バルーンガイディングカテーテルのバルーンを拡張させて血流遮断を行い、両者を一塊に抜去している。

内頚動脈などの大血管の閉塞においては大口径の吸引カテーテルを用いることがある。

この際9Fバルーンガイディンカテーテルを用いることが多いが、ここで問題となるのが穿刺部の合併症である。当院で2015年から施行された血管内治療1118例のうち、外科手術を要した穿刺部合併症は3例あり、そのうち2例が9Fシースを使用した症例であった。国内で使用可能な止血デバイスはすべて8F対応であり、9Fを挿入するリスクは大きい。

血栓回収療法を受けている患者さんは、rt-PAあるいは抗血栓薬が投与されていることが多く、通常よりも穿刺部の出血が問題となる可能性が高く1Fの差は重要である。

CAT 7は内腔0.068 inchの大口径にもかかわらず、フラットなコイル補強のため、8F FlowGate² Balloon Guide Catheter(FlowGate²)に入るため、穿刺部合併症の観点から安全に治療を行えるデバイスの組み合わせであると考えられる。



フラットなコイル補強により大口径かつ細い外径が実現(8F FlowGate²と併用可能)

AXS Catalystシリーズのスペック

	ID (inch)	先端OD (F/inch/mm)	手元OD (F/inch/mm)	有効長	親水性コーティング長
CAT 6	0.060	5.4/0.071/1.81	6.0/0.079/2.01	132cm	82cm
CAT 7	0.068	6.2/0.082/2.08	6.3/0.0825/2.10	132cm	65cm

CAT 6、7ともに8F FlowGate² (ID 0.084 inch)と併用可能

当院における併用療法

- ステントリトリーバー展開時、血栓位置を厳密には同定しない。血栓より遠位であればその場でステントを展開(時間をかけない)
- 吸引カテーテル誘導は、ステントリトリーバーをアンカーにしてあげていく

Copyright © 2020 Stryker

血栓回収療法におけるAXS CATシリーズの有用性

岩手県立中央病院 脳神経外科
木村 尚人 先生

代表症例

症例1:中大脳動脈症例　91歳 男性

来院から72分で治療開始。バルーンガイディングカテーテルを上げ、マイクロカテーテルをM2-3 junctionまで誘導した後にTrevo XP 4×30を展開しImmediate flow restoration を確認。CAT 6を吸引下に上げていき、CAT 6が血栓に到達し血液が引けなくなったことを確認の後、バルーンガイディングカテーテルのバルーンを拡張して血流遮断の上、ステントリトリーバーと吸引カテーテルを一塊にして抜去。穿刺から21分でTICI 2bの再開通を得て終了(**Fig1-1**、**1-2**、**1-3**)。

高齢者の中大脳動脈遠位部閉塞のため血管蛇行が強く、吸引カテーテルの誘導に難渋することが想定されたが、CAT 6のラウンド加工された先端チップと親水性コーティングが発揮されスムーズに誘導することができた。

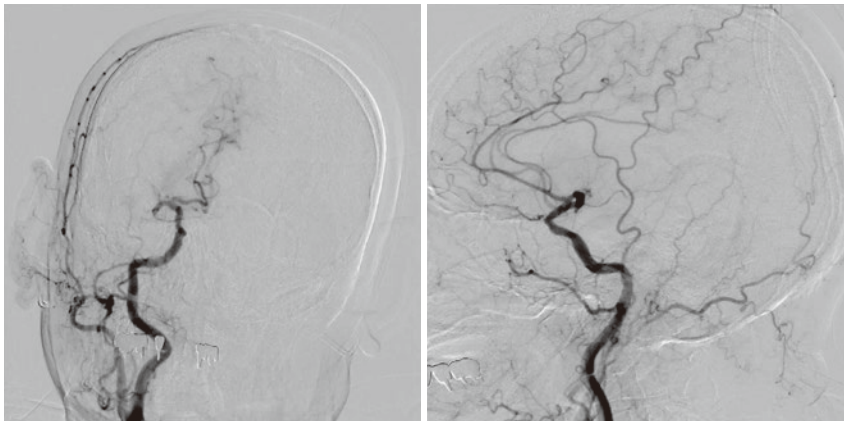



ラウンド加工された先端チップ

Fig.1-1:術前脳血管撮影

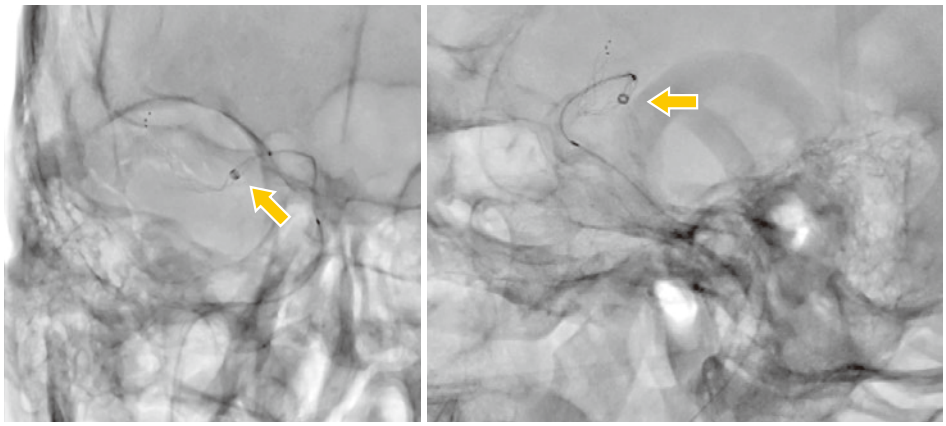

Fig.1-2:ステントを展開し、吸引カテーテルをあげている。CAT 6はM1 distalまで容易に挿入可能

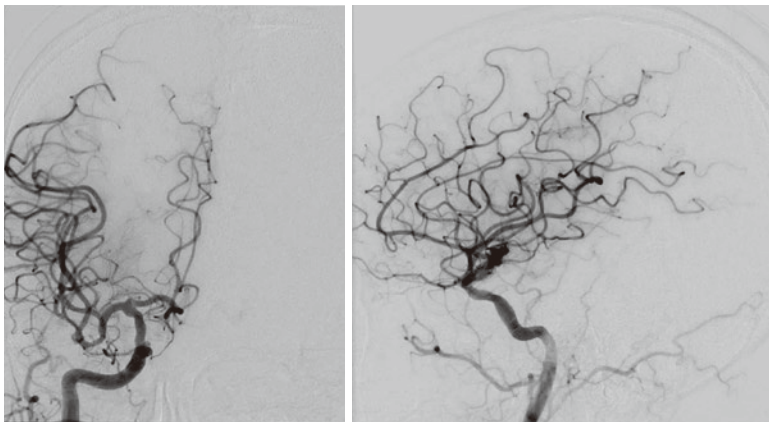

Fig.1-3:術後脳血管撮影。TICI 2bの再開通

Copyright © 2020 Stryker

血栓回収療法におけるAXS CATシリーズの有用性

岩手県立中央病院 脳神経外科
木村 尚人 先生

症例2:内頚動脈症例　78歳 女性

最終未発症から3時間50分で当院来院。来院から穿刺までは47分。来院後の造影CTで右内頚動脈のT occlusionを認めたためFlowGate²を内頚動脈に留置。マイクロカテーテルを充分に遠位に誘導し、Trevo XP 6×25をM1遠位から展開後、CAT 7を上げていく。CAT 7から血液が引けなくなり、血栓を捉えた状態で一塊として回収。最終TICI 2bで終了、穿刺から再開通まで24分であった。

内頚動脈閉塞は血栓位置の同定が難しく、血栓量が多いことが多い。血栓から充分遠位にマイクロカテーテルを誘導し、血栓を逃さないように広径のTrevo XPを展開し、広径のCAT 7で確実に血栓を挟み込み血栓回収を行った症例。Trevo XP 6×CAT 7の組合せで確実に血栓を捉えることができ、1 Pass再開通を得ることができた。8F FlowGate²と併用でき、柔軟で手元からの力が伝わりやすいCAT 7の有用性を感じた症例であった(**Fig.2-1**、**2-2**、**2-3**、**2-4**)。

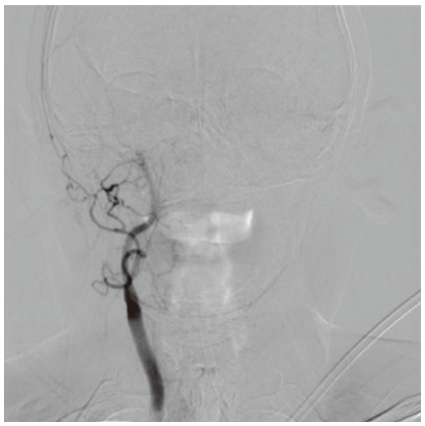

Fig.2-1:術前右総頚動脈撮影。
内頚動脈末梢が描出されない

Fig.2-2:左総頚動脈撮影。
前交通動脈を介した側副血行路は無い

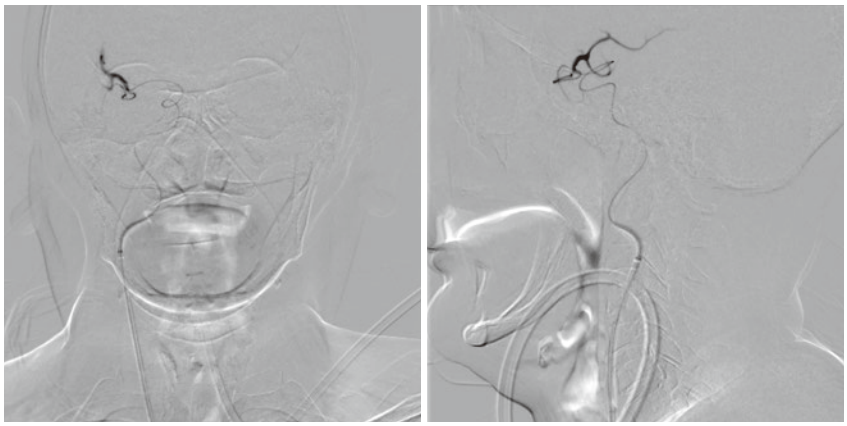

Fig.2-3:マイクロカテーテルを右中大脳動脈末梢まで誘導し先端造影

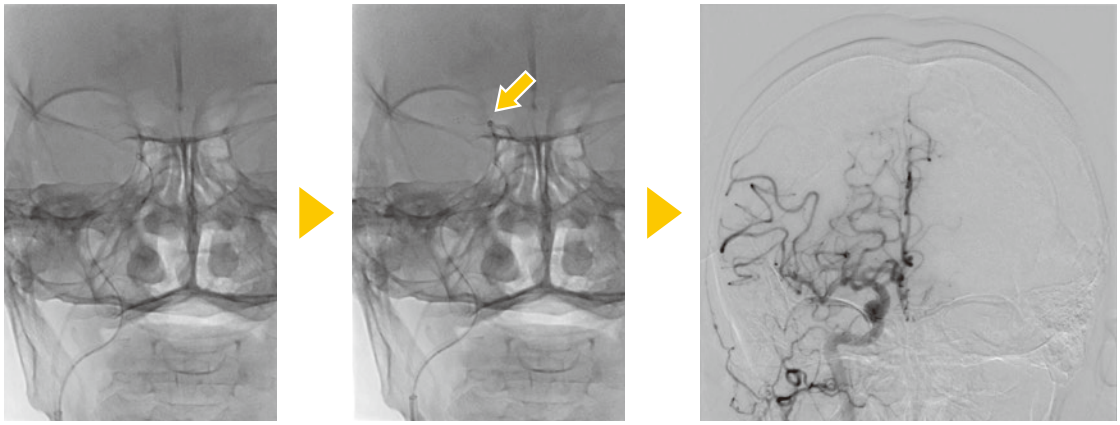

Fig.2-4: Trevo XP 6×25を展開し、CAT 7を誘導。1pass TICI 2bの再開通

Copyright © 2020 Stryker

血栓回収療法におけるAXS CATシリーズの有用性

岩手県立中央病院 脳神経外科
木村 尚人 先生

考察

当院の2017年1月から2020年8月31日における血栓回収307件全体のTICI 2b･3は88.3%であった。同期間でTrevo XPとCATシリーズ両デバイスを同時に用いた併用療法で施行した症例は23例（平均75.6歳）であった。最終TICI 2b･3は21例（91%）であり、1passでTICI 2b･3以上の有効再開通が得られた症例は15例（71.4%）であった。血栓回収療法において初回の手技で有効再開通を得れば転帰が良いFirst Pass effectが報告されており、初回手技で有効再開通が得られる意義は大きい[13-14]。

また当院でTrevo XP、CAT 6、CAT 7を用いて施行した症例において、いずれもデバイス損傷は起きていない。血栓回収が広く普及し、24時間週7日間行うようになった現在、若年者が術者を行うことが多くなっており、安全に使用できるデバイスの有用性は言うまでもない。デバイス損傷やトラブルに対するトラブルシューティングが必要になる局面は避けなければならない。

まとめ

Trevo XPとAXS Catalyst、FlowGate²の組み合わせは、以下の理由から高い再開通が得られる組み合せであり、血栓回収療法において有用なデバイス選択肢である。

- 併用療法時に活きるTrevo XPの視認性
- 高い誘導性かつ安全に使用できるCAT 6、CAT 7
- 穿刺部合併症を減じる8F FlowGate²（CAT 7とも併用可能）

参考文献

1） O.A. Berkhemer, et al.; A Randomized Trial of Intraarterial Treatment for Acute Ischemic Stroke. N Engl J med 372;1 nejm.org January 1, 2015
2） Goyal M, et al.; HERMES collaborators. Endovascular thrombectomy after large-vessel ischaemic stroke: a meta-analysis of individual patient data from five randomised trials. Lancet 2016; 387: 1723-31
3） Albers GW, et al.; Thrombectomy for Stroke at 6 to 16 Hours with Selection by Perfusion Imaging. N Engl J Med. 2018 Jan 4;378(1):11-21
4） Thrombectomy 6 to 24 Hours after Stroke with a Mismatch between Deficit and Infarct.N Engl J Med. 2018 Jan 4;378(1):11-21.
5） Kammerer S, et al. Efficacy of Mechanical Thrombectomy Using Stent Retriever and Balloon-Guiding Catheter. Cardiovasc Intervent Radiol. 2018 May;41(5):699-705
6） Velasco A, et al.; Comparison of a Balloon Guide Catheter and a Non-Balloon Guide Catheter for Mechanical Thrombectomy. Radiology. 2016 Jul;280(1):169-76.
7） Bertrand Lapergue, et al.; Effect of Endovascular Contact Aspiration vs Stent Retriever on Revascularization in Patients With Acute Ischemic Stroke and Large Vessel Occlusion. JAMA. 2017;318(5):443-452
8） Turk AS 3rd, et al.; Aspiration thrombectomy versus stent retriever thrombectomy as first-line approach for large vessel occlusion (COMPASS): a multicentre, randomised, open label, blinded outcome, non-inferiority trial. Lancet. 2019 Mar 9;393(10175):998-1008
9） McTaggart RA, et al.; Continuous aspiration prior to intracranial vascular embolectomy (CAPTIVE): a technique which improves outcomes. J Neurointerv Surg. 2017 Dec;9(12):1154-1159
10） Francesco Massari, et al.; ARTS (Aspiration–Retriever Technique for Stroke): Initial clinical experience. Interv Neuroradiol. 2016 Jun; 22(3): 325–332.
11） Maus V, et al.; Maximizing First-Pass Complete Reperfusion with SAVE. Clin Neuroradiol. 2018 Sep;28(3):327-338.
12） Goto S, et al.; A Stent-Retrieving into an Aspiration Catheter with Proximal Balloon (ASAP) Technique: A Technique of Mechanical Thrombectomy. World Neurosurg. 2018 Jan;109
13） Osama O Zaidat, et al. First Pass Effect: A New Measure for Stroke Thrombectomy Devices. Stroke . 2018 Mar;49(3):660-666.
14） Maxim Mokin, et al. First Pass Effect in Patients Treated With the Trevo Stent-Retriever: A TRACK Registry Study Analysis. Front Neurol. 2020 Feb 18;11:83

All Photographs taken by Iwate Prefectural Cyuou Hospital.

販売名：AXS Catlystアスピレーションカテーテル
医療機器承認番号：30100BZX00018000

販売名：Flowgate2 バルーン付ガイディングカテーテル
医療機器承認番号：22800BZX00357000

販売名：トレボ プロ クロットリトリーバー
医療機器承認番号： 22600BZX00166000

この印刷物はストライカーの製品を掲載しています。全てのストライカー製品は、ご使用の前にその添付文書・製品ラベルをご参照ください。この印刷物に掲載の仕様・形状は改良等の理由により、予告なしに変更されることがあります。ストライカー製品についてご不明な点がありましたら、弊社までお問合せください。

Stryker or its affiliated entities own, use, or have applied for the following trademarks or service marks: AXS Catalyst, CAT., FlowGate², Stryker, Trevo. All other trademarks are trademarks of their respective owners or holders.
The absence of a product, feature, or service name, or logo from this list does not constitute a waiver of Stryker's trademark or other intellectual property rights concerning that name or logo.

製造販売元
日本ストライカー株式会社
112-0004 東京都文京区後楽 2-6-1 飯田橋ファーストタワー
tel:03-6894-0000
www.stryker.com/jp

Literature Number: 2011/00000/W
KM/CO W 1120

Copyright © 2020 Stryker